

STEP BY STEP CONJUNCTIVAL FLAPS

Randi Montana

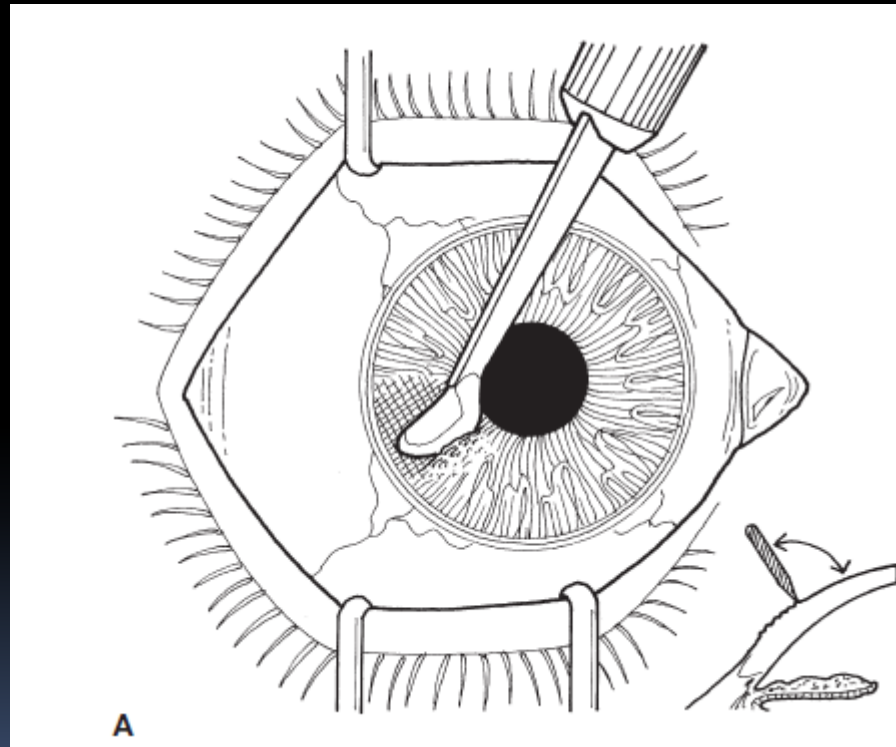
Department of Ophthalmology
Faculty of Medicine Airlangga University
Dr Soetomo Hospital - Surabaya

Tahap-tahap operasi

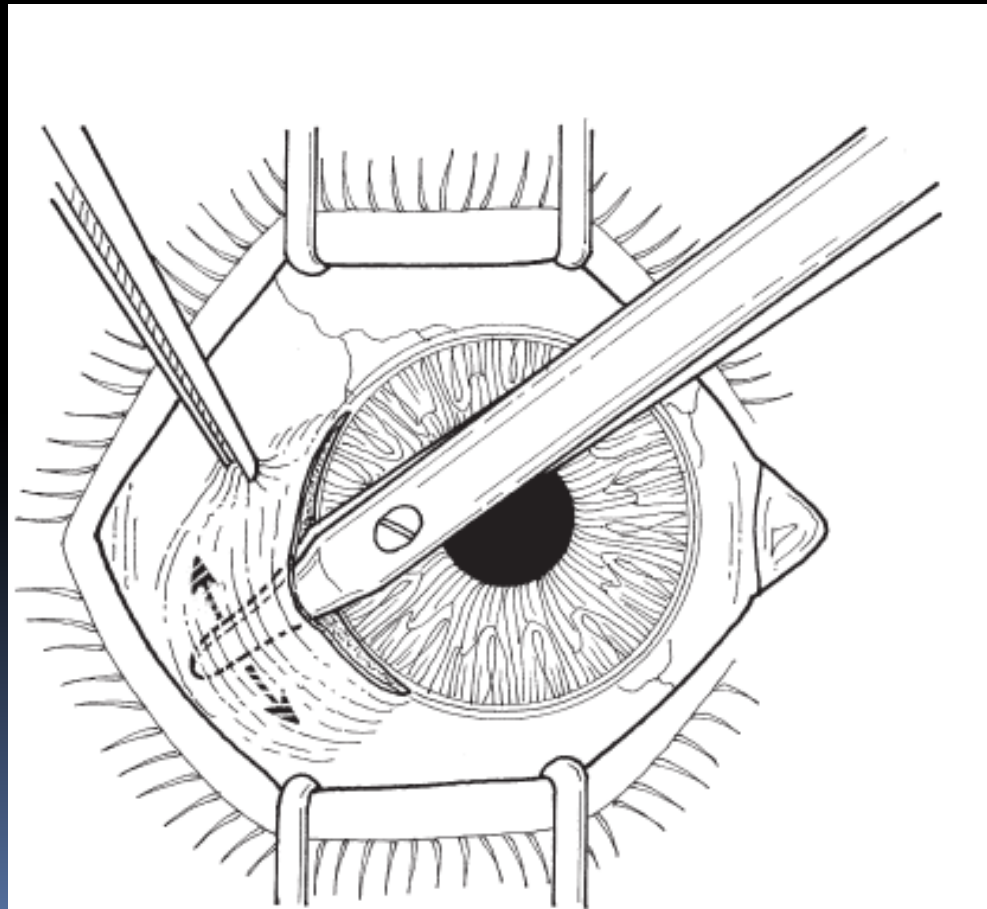
1. Desinfeksi lapangan operasi – eye drape
2. Anastesi retrobulbar atau peribulber
 - Pada kasus corneal thinning atau descemetocoele → ruptur kornea
3. Pasang lid speculum – desinfeksi dgn povidon iodine 5%

Tahap-tahap operasi

4. Kerok epitel kornea dan jaringan nekrotik

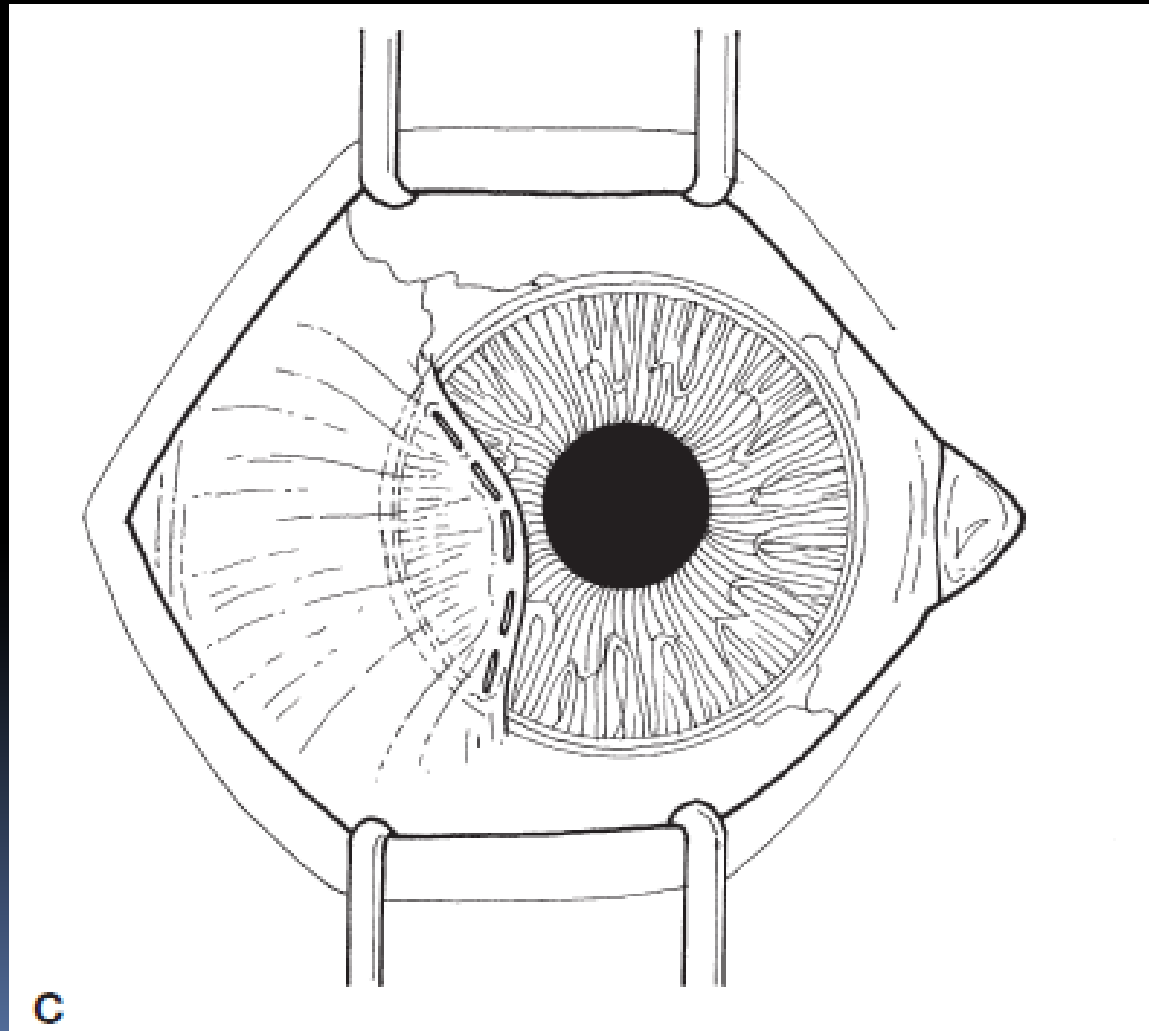


5. Buat fornix-base conjunctival flap yang dimulai dengan peritomi dan dilanjutkan dengan memisahkan conjunctiva dengan kapsul Tenon atau episklera.
6. Buat insisi tumpul pada flap tersebut cukup luas sesuai dengan area yang akan ditutup

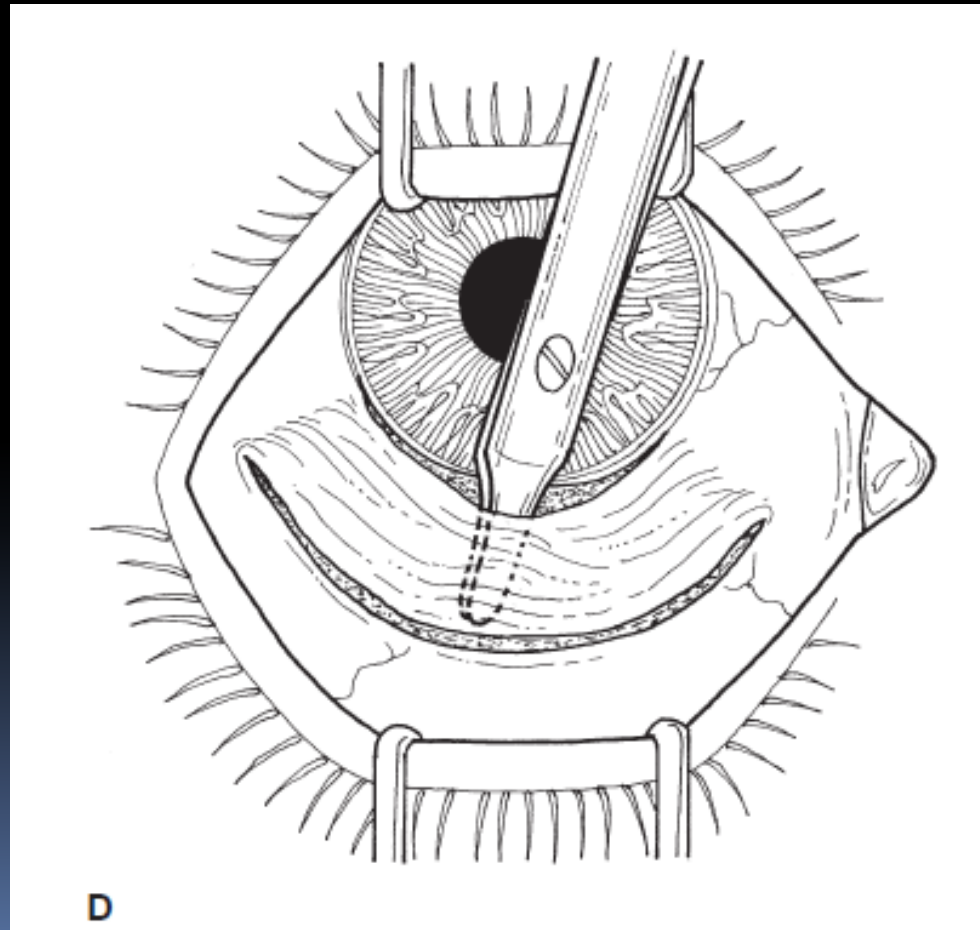


B

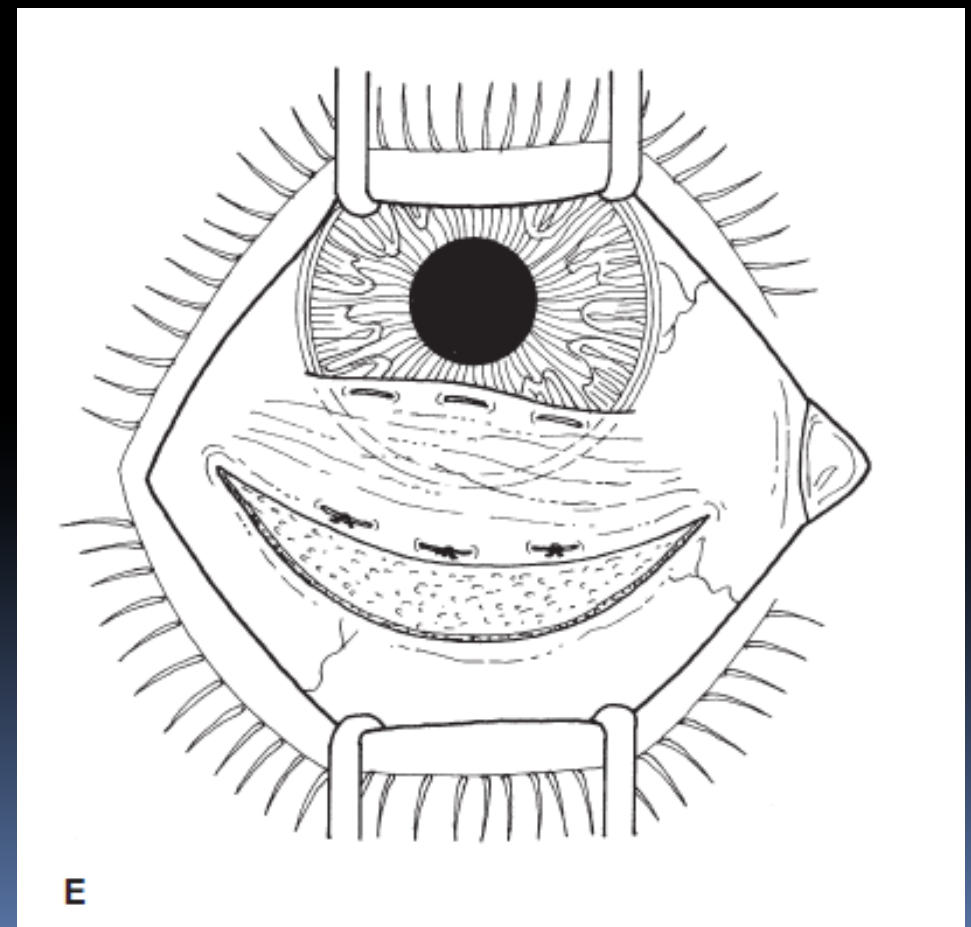
4. Pada lesi perifer, tarik flap yang sudah dibuat untuk menutup area di kornea. Jahit flap pada tepinya pada kornea. Usahakan agar tidak mengenai visual axis



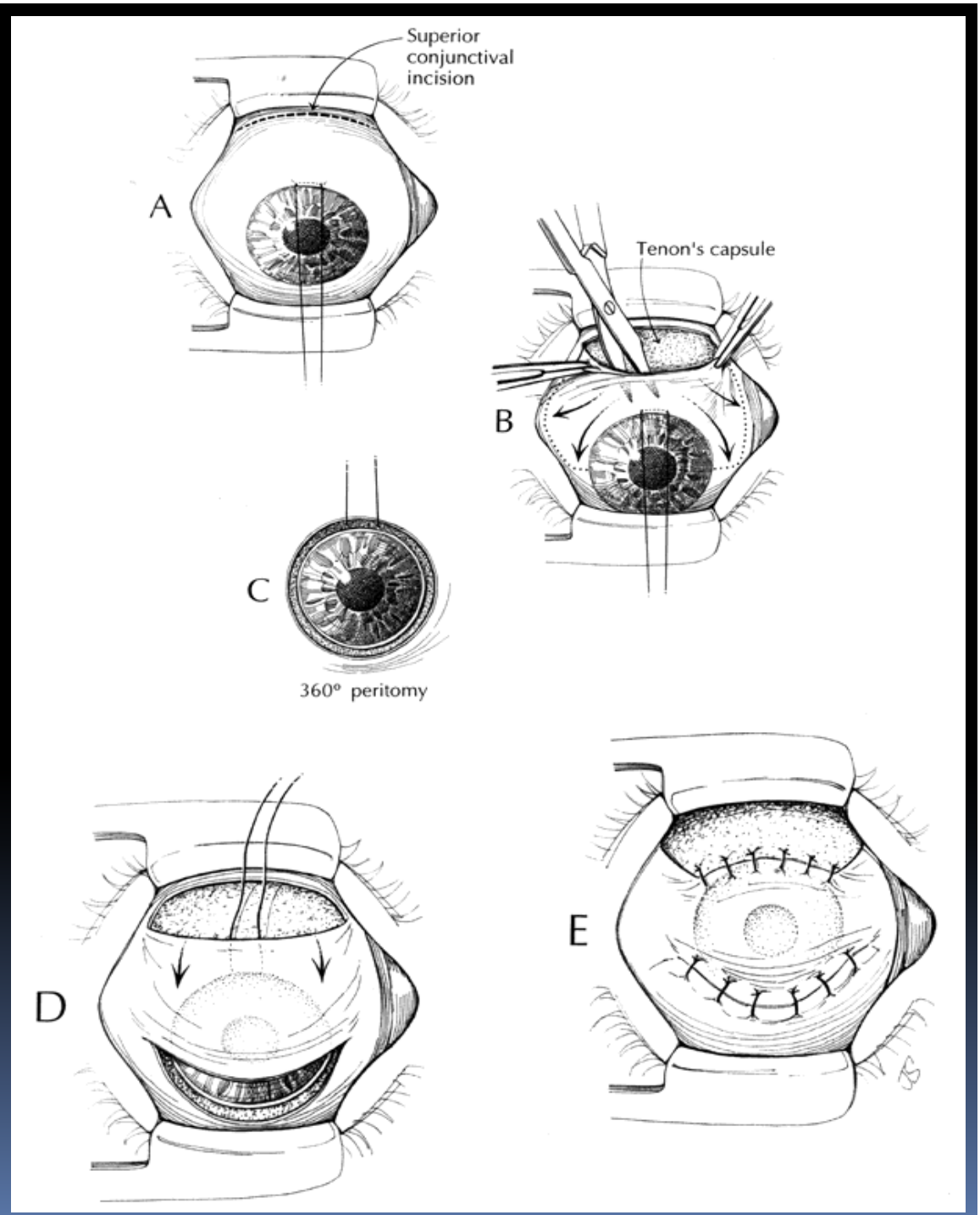
5. Pada lesi sentral atau lesi yg memerlukan penarikan flap lebih jauh, buat relaxing incision di daerah superior
6. Tempat relaxing incision sebaiknya diperkirakan agar luas flap dapat menutup 1 mm diluar lesi



7. Tariklah flap ke arah lesi di kornea. Apabila masih terdapat retraksi/ketegangan flap, lakukan irisan subkonjungtiva lebih jauh lagi secara tumpul
8. Tempat relaxing incision sebaiknya diperkirakan agar luas flap dapat menutup 1 mm diluar lesi
9. Jahit flap pada kornea



Teknik yang berbeda



Thank you